

doi: 10.3978/j.issn.2095-6959.2021.

View this article at: <http://dx.doi.org/10.3978/j.issn.2095-6959.2021>.

局灶性进展为双侧强直 – 阵挛发作癫痫异常 放电神经网络的研究进展

史姣姣, 黄颖 综述 李永男 审校

(哈尔滨医科大学附属第四医院神经内科, 哈尔滨 150001)

[摘要] 癫痫是神经科常见的一种慢性脑部疾病, 其对患者的身心健康危害极大, 尤其是局灶性进展为双侧强直-阵挛发作(focal to bilateral tonic-clonic seizure, FBTCs), 严重影响患者的生活质量。由于癫痫异常放电传播机制的复杂性和异质性, 目前其详细的神经网络传播机制尚不清楚。研究表明, FBTCs的异常放电神经网络可能有丘脑、基底神经节、胼胝体、脑干、海马和前连合等结构参与。

[关键词] 癫痫; 局灶性进展为双侧强直-阵挛发作; 异常放电; 神经网络

Research progress on the neural network of abnormal discharge in focal to bilateral tonic-clonic seizure

SHI Jiaojiao, HUANG Ying, LI Yongnan

(Department of Neurology, Fourth Affiliated Hospital of Harbin Medical University, Harbin 150001, China)

Abstract Epilepsy is a common chronic brain disease in neurology, which is extremely harmful to the patient's physical and mental health, especially the focal to bilateral tonic-clonic seizure (FBTCs) seriously affecting the quality of patient's life. Due to the complexity and heterogeneity of the transmission mechanism of abnormal discharge in epilepsy, its detailed transmission mechanism of neural network is still unclear. Studies have shown that the neural network of abnormal discharge may involve structures such as thalamus, basal ganglia, corpus callosum, brain stem, hippocampus, anterior commissure, and so on in FBTCs. This article reviews the neural network of abnormal discharge in FBTCs.

Keywords epilepsy; focal to bilateral tonic-clonic seizure; abnormal discharge; neural network

癫痫是由大脑神经元高度同步化异常放电而导致短暂的大脑功能障碍的临床综合征, 是神经科常见的一种慢性脑部疾病, 其特征是不可预测的癫痫发作。世界卫生组织统计数据^[1-2]表明: 全

世界的癫痫患者约有6 500万人, 约占世界人口的1%~2%。癫痫患者突然死亡常见于全面性强直-阵挛发作(generalized tonic-clonic seizure, GTCS)、夜间癫痫发作和药物难治性癫痫^[3]。局灶性进展

收稿日期 (Date of reception): 2020-08-27

通信作者 (Corresponding author): 李永男, Email: yongnanli818@aliyun.com

为双侧强直-阵挛发作(focal to bilateral tonic-clonic seizure, FBTCS)是指在局灶性发作的基础上出现GTCS。目前,局灶性癫痫患者出现GTCS的异常放电的神经网络传播机制仍然不明,临床上尚无明确的指标能预测局灶性癫痫患者是否会出现GTCS。由于FBTCS对患者的身心健康造成严重损害,其病死率亦显著高于正常人群水平,因此明确FBTCS癫痫的异常电传播神经网络机制是十分必要的。FBTCS癫痫异常放电神经网络可能有丘脑、基底神经节、胼胝体、脑干、海马和前连合等结构参与。

1 局灶性癫痫的泛化

神经元异常放电是癫痫发病的电生理基础,

异常高频放电反复通过突触联系和强直后的易化作用诱发周边及远处的神经元同步放电,从而引起异常放电的连续传播^[4]。2017年国际抗癫痫联盟将癫痫分类为局灶性癫痫、全面性癫痫、全面性合并局灶性癫痫、不明分类的癫痫^[5]。研究^[6]表明:超过70%的局灶性癫痫患者可伴有FBTCS。Jouny等^[7]对120名顽固性局灶性癫痫患者应用颅内电极监测其异常电传播,发现新皮质病变导致的局灶性癫痫患者发生全面性泛化的可能性最大。两侧大脑半球之间有6种连合纤维联系,包括胼胝体、前、后连合、丘脑的中间块、海马联合及穹窿^[8]。目前普遍认为FBTCS癫痫可能是局部的异常放电通过这些连合纤维传导至对侧大脑半球皮层所引起的(图1)。

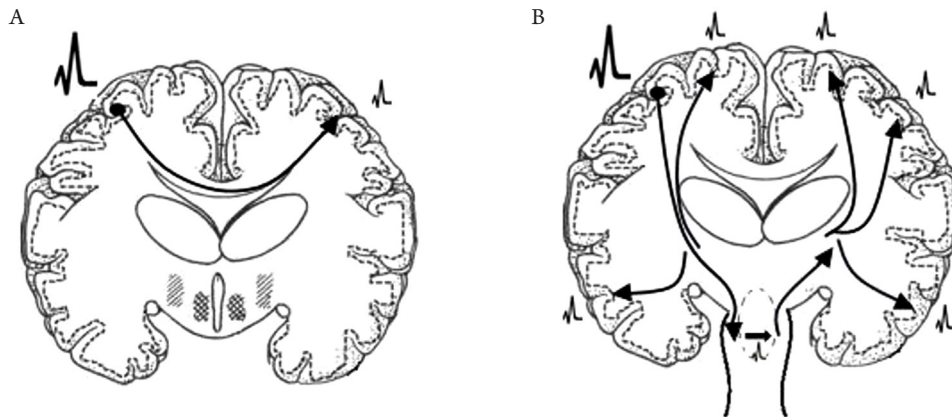


图1 FBTCS癫痫异常放电传播的胼胝体(A)和脑干(B)机制的示意图

Figure 1 Schematic diagrams on the corpus callosum (A) and brain stem (B) mechanism of abnormal discharge transmission in FBTCS

2 FBTCS 癫痫异常放电神经网络

2.1 基底神经节及丘脑

基底神经节是一个复杂的核群,包括尾状核、豆状核、屏状核、杏仁核、红核、丘脑底核和黑质,豆状核分为壳核和苍白球,苍白球又分为外部(globus pallidus externus, GPe)和内部(globus pallidus internus, GPi)^[9]。基底神经节构成几个平行回路与丘脑和皮层相互作用,包括直接通路(皮层-纹状体-GPi-丘脑-皮层)和间接通路(皮层-纹状体-GPe-丘脑下核-GPi-丘脑-皮层),其作为大脑皮层和丘脑之间的“制动系统”^[10],可能参与FBTCS癫痫异常放电神经网络。Blumenfeld等^[11]应用单光子发射计算机断层显像(single photon emission computed tomography, SPECT)对

53例FBTCS癫痫患者局部脑血流(regional cerebral blood flow, rCBF)变化进行研究,发现FBTCS癫痫发作期基底神经节rCBF增加,表明在FBTCS癫痫发作期基底神经节功能亢进,其可能参与FBTCS癫痫异常放电神经网络。Yang等^[12]应用磁共振成像(magnetic resonance imaging, MRI)对39例颞叶癫痫(temporal lobe epilepsy, TLE)患者(21例有FBTCS, 18例无FBTCS)进行研究,结果显示:与局灶性癫痫患者相比,FBTCS癫痫患者出现基底神经节萎缩,这进一步表明,基底神经节很可能在FBTCS癫痫异常放电神经网络中起着重要的作用。丘脑是各种感觉传导的皮质下中枢及中继站,其对运动、感觉、边缘系统、上行网状激动系统和大脑皮质的活动发挥着至关重要的作用。Abedi-Firouzjah等^[13]应用磁共振波谱分析(magnetic

resonance spectroscopy, MRS)对35例特发性全面性癫痫(Idiopathic generalized epilepsy, IGE)患者丘脑代谢产物变化进行研究,测量N-乙酰天门冬氨酸(N-acetyl aspartate, NAA)、肌酸(creatine, Cr)和胆碱复合物(choline-containing compounds, Cho)的水平,结果显示:与健康组相比,IGE患者两侧丘脑的NAA值及NAA/Cr比值均降低,表明丘脑神经元丢失、胶质细胞增生。这些丘脑代谢物的变化表明,丘脑或许在IGE的异常放电发作过程中起着重要作用。广泛性癫痫的动物实验亦证实,丘脑-皮层通路参与广泛性尖波放电的产生^[13]。Park等^[14]对迷走神经刺激术(vagus nerve stimulation, VNS)治疗无效的7例难治性FBTCS癫痫患者给予丘脑前核(anterior nucleus of thalamus, ANT)-深部脑刺激术(deep brain stimulation, DBS)治疗,术后12~18个月随访,结果显示:7例患者中,有5例在ANT-DBS后癫痫发作次数减少50%以上,且癫痫发作强度和持续时间较前明显改善,1例达到无癫痫发作状态,表明丘脑可能参与FBTCS癫痫异常放电神经网络传播过程。Zhang等^[15]通过扩散张量成像(diffusion tensor imaging, DTI)对15例耐药性GTCS癫痫患者进行双侧大脑半球丘脑-皮质纤维通路的研究,发现癫痫患者的双侧丘脑-皮质通路各向异性分数(fractional anisotropy, FA)值降低,径向扩散率(radial diffusivity, RD)值升高,且FA值降低程度与癫痫发作持续时间呈负相关,这很可能是由于长期反复癫痫发作异常电传播,表明这种异常的丘脑-皮质通路很可能与全面性起源有关。为评估基底神经节-丘脑-皮层环路与发生FBTCS的相关性,He等^[6]使用静息态功能MRI对96名难治性TLE(其中不伴有FBTCS的TLE患者32例,伴有FBTCS的TLE患者64例)患者进行比较研究,结果显示:与不伴有FBTCS的TLE患者组相比,伴有FBTCS的TLE组患者的背侧丘脑核-皮层通路功能连接更活跃,且壳核和苍白球之间的功能连接增强,然而苍白球与丘脑之间的功能连接减弱。上述研究表明TLE患者引起FBTCS可能与基底神经节-丘脑-皮层环路的异常传播有关。综上,丘脑-皮质通路及基底神经节-丘脑-皮层环路可能参与局灶性起源向全面性起源泛化,并且与FBTCS癫痫异常放电神经网络有不可分割的关系。

2.2 胼胝体

胼胝体是联系两侧大脑半球的纤维束板,将两侧大脑半球对应部位联系起来,使大脑在功能上成为一个整体,对于两侧大脑半球间的协调活

动起重要作用。局灶性癫痫可通过胼胝体快速扩散至对侧大脑半球引起全面性癫痫发作^[16]。Lee等^[17]应用弥散峰度成像(diffusional kurtosis imaging, DKI)对14例IGE患者的胼胝体、内囊、丘脑后辐射等脑白质部位的微观结构进行研究,结果显示:与25例健康对照组相比,IGE患者上述脑白质DKI结果存在多发异常,尤其是胼胝体的FA值及RD值降低,平均扩散峰度(mean kurtosis, MK)和轴向峰度(axial kurtosis, AK)亦降低,而平均扩散率(mean diffusivity, MD)及轴向扩散率(axial diffusivity, AD)增加,表明IGE患者存在胼胝体微观结构异常,并发现其异常程度与癫痫发作持续时间呈负相关,提示胼胝体可能参与全面性癫痫异常放电的发病过程。Musgrave等^[18]亦证实:完全切断猫的胼胝体和前连合能够消除青霉素引起的双侧同步性癫痫放电,表明胼胝体和前连合可能与全面性起源有关。曾经有研究^[19]认为:胼胝体切开术是一种广为接受的有效的姑息治疗方法,其可缓解耐药性全面性癫痫患者双侧同步性癫痫放电引起的跌倒发作。临床研究^[20]发现:与胼胝体远隔皮质区域中的少突胶质瘤相比,和胼胝体相连的皮质区域的少突胶质瘤病灶更容易引起GTCS,而与肿瘤的大小和GTCS的发作频率之间并没有相关性。胼胝体切开术的研究^[21]结果也表明:接受胼胝体切开术的难治性全面性癫痫患者中,79%的患者癫痫发作率减少了50%。而在另一项研究^[22]中,约60%患者未再出现GTCS。最近的研究^[23]显示:继发性GTCS其异常放电不仅通过经典的丘脑-皮质通路,而且还可能穿过纹状体-中脑黑质网状体和胼胝体纤维网络快速传播至对侧大脑半球,进而向浅层皮质传播引起FBTCS。综上,胼胝体是连接两个大脑半球的最大的连合纤维,癫痫异常放电可能通过其扩散到对侧大脑半球引起GTCS。

2.3 脑干

Tan等^[24]应用氢质子磁共振波谱(¹H-magnetic resonance spectroscopy, ¹H-MRS)评估了FBTCS和原发性GTCS癫痫发作意识障碍与丘脑及脑干代谢物NAA, Cr, Cho之间的相关性,结果显示:与正常对照组相比,试验组的双侧丘脑和脑干上部结构中NAA/Cr和NAA/(Cho+Cr)比值均降低,并发现FBTCS组的发作持续时间与双侧丘脑的NAA/(Cr+Cho)比值呈负相关。此研究结果表明:这些癫痫类型的意识障碍与患者的双侧丘脑和脑干上部的神经细胞损伤及功能障碍密切相关^[24]。

由于DTI可更好地从细胞水平显示癫痫患者的脑干细微病灶, Xie等^[25]利用DTI技术研究全面性起源、FBTCS癫痫患者的脑干和双侧丘脑的变化, 结果显示: 这些患者的脑干和双侧丘脑ADC值(apparent diffusion coefficient, ADC)均增高, 推测双侧丘脑和脑干上部结构, 在全面性癫痫异常放电传播中发挥重要作用。“中脑性癫痫”理论被认为与全面性癫痫的起源有关^[26]。张志强等^[27]对FBTCS癫痫患者发作期采用脑电联合血氧水平依赖功能MRI检查, 发现局部异常放电在左、右顶叶皮层激活区是连接在一起的, 在向下的结构如纹状体和丘脑, 激活信号又是左右分开传播, 但在中脑部位双侧激活信号又连在一起, 这现象强烈提示中脑的网状结构是异常痫性放电向对侧大脑半球传播的重要途径。电生理研究^[28]表明: 给予脑干电刺激, 可产生狂奔或奔跑及强直性发作。如果去除大脑皮层与脑干其它结构的联系, 单独刺激脑干的网状结构, 也可诱发强直性发作; 而且对脑干不同频率、不同强度的刺激决定强直性发作或阵挛何时出现。动物实验^[29]亦表明强直性发作主要起源于中脑下部和脑桥的网状结构。迷走神经刺激术通过脑干抑制癫痫异常放电的传播, 从而控制癫痫大发作^[30]。综上, 脑干上部结构可能参与FBTCS癫痫的异常放电神经网络。

2.4 海马

海马, 又名海马回、海马区、海马体, 位于内侧颞叶和丘脑之间, 与其他大脑区域有广泛的联系。Zhou等^[31]对特发性GTCS癫痫患者进行一项容积研究, 体积测量集中在海马及其周围结构, 包括杏仁核、海马旁回、内嗅皮层和周围神经皮层, 结果表明: 特发性GTCS癫痫患者的双侧海马区容积明显减少, 说明海马可能参与特发性GTCS癫痫异常放电的发作过程。动物实验研究^[31]表明: 反复GTCS导致海马神经元丢失和胶质细胞增生, 说明海马参与GTCS的病理生理过程。孙建奎等^[32]应用单体素¹H-MRS对131例癫痫患者(其中30例局灶性起源、30例原发性GTCS为对照组, 71例FBTCS为试验组)双侧海马区进行波谱研究, 结果显示: 所有对照组和试验组的癫痫患者中, 海马波谱NAA/(CHO+Cr)下降的有78例, 其中局灶性起源组异常9例(30%)、原发性GTCS组异常17例(46.7%), 而FBCTCS组异常高达52例(77.5%), 表明与局灶性起源和原发性GTCS相比, FBCTCS癫痫患者海马损伤更明显。此项研究结果提示FBTCS癫痫异常放电的发生过程中很可能有海马

参与。原浆性星形细胞(mossy cells, MCs)是海马兴奋性回路中的关键神经元, 在小鼠海马硬化TLE癫痫模型^[33]中, MCs的失活可促进局部痫性异常放电传播至整个大脑皮层中, 表明海马可能参与局灶性起源向全面性起源的进一步泛化过程。王焕明等^[34]对42例海马硬化型TLE患者(其中20例GTCS, 4例FBTCS)行前颞叶切除术(包括大部分海马及杏仁核), 术后随访发现全面性癫痫发作情况较术前明显改善。以上研究表明, 海马病变既可以是癫痫反复发作的结果, 又可能是导致癫痫反复发作的病因^[4], 其可能参与FBTCS癫痫的病理生理和异常放电神经网络。

2.5 前连合

前连合是连接两个大脑半球颞中回和颞下回的纤维束, 在穹隆前穿过中线。目前, 对前连合在FBTCS癫痫异常放电中的作用研究较少。Musgrave等^[18]研究发现: 完全切断猫的胼胝体和前连合能够消除青霉素所引起的双侧同步性癫痫放电, 表明胼胝体和前连合可能与全面性起源有关。李志涛等^[35]对8例顽固性额叶癫痫伴有FBTCS患者实行前额叶孤立术的同时离断胼胝体前部及前连合, 对患者术后随访, 患者术后恢复良好。综上, 前连合也可能参与FBTCS癫痫异常放电神经网络。

3 结语

目前普遍认为FBTCS癫痫可能是其局部异常放电通过丘脑、基底神经节、胼胝体、脑干、海马、前连合等结构快速扩散至对侧大脑半球所引起的, 但尚无一种机制可以完全解释FBTCS癫痫异常放电的神经网络传播机制, 可能上述各种机制并非单独存在, 其在癫痫的发生发展中相互影响、相互作用, 涉及多种机制和多种因素。通过研究FBTCS癫痫异常放电的神经网络传播机制, 可对尽早评估癫痫发作的预后和制定相应的更加积极的治疗方案具有重要的指导意义, 从而尽可能防止局灶性癫痫进展为GTCS, 并给FBTCS癫痫患者的诊治带来新的希望。

参考文献

1. Moshé SL, Perucca E, Ryvlin P, et al. Epilepsy: new advances[J]. Lancet, 2015, 385(9971): 884-898.

2. Egbenya DL, Hussain S, Lai YC, et al. Changes in synaptic AMPA receptor concentration and composition in chronic temporal lobe epilepsy[J]. *Mol Cell Neurosci*, 2018, 92: 93-103.
3. Beghi E. The Epidemiology of epilepsy[J]. *Neuroepidemiology*, 2020, 54(2): 185-191.
4. 贾建平, 陈生弟. 神经病学[M]. 北京: 人民卫生出版社, 2018. JIA Jianping, CHEN Shengdi. *Neurology*[M]. Beijing: People's Medical Publishing House, 2018.
5. Fisher RS, Cross JH, French JA, et al. Operational classification of seizure types by the international league against epilepsy: position paper of the ilae commission for classification and terminology[J]. *Epilepsia*, 2017, 58(4): 522-530.
6. He X, Chaitanya G, Asma B, et al. Disrupted basal ganglia-thalamocortical loops in focal to bilateral tonic-clonic seizures[J]. *Brain*, 2020, 143(1): 175-190.
7. JounyCC, Adamolekun B, Franaszczuk PJ, et al. Intrinsic ictal dynamics at the seizure focus: effects of secondary generalization revealed by complexity measures[J]. *Epilepsia*, 2007, 48(2): 297-304.
8. 郑平, 徐纪文. 胼胝体切开术治疗难治性癫痫的临床进展[J]. 立体定向和功能性神经外科杂志, 2008, 21(4): 253-256. ZHENG Ping, XU Jiwen. The clinical progress of corpus callosotomy in the treatment of refractory epilepsy[J]. *Journal of Stereotactic and Functional Neurosurgery*, 2008, 21(4): 253-256.
9. Wichmann T, DeLong MR. The basal ganglia//Principles of neural science[M]. New York: McGraw-Hill, 2012.
10. Vuong J, Devergnas A. The role of the basal ganglia in the control of seizure[J]. *J Neural Transm*, 2018, 125(3): 531-545.
11. Blumenfeld H, Varghese GI, Purcaro MJ, et al. Cortical and subcortical networks in human secondarily generalized tonic-clonic seizures[J]. *Brain*, 2009, 132(Pt 4): 999-1012.
12. Yang L, Li H, Zhu L, et al. Localized shape abnormalities in the thalamus and pallidum are associated with secondarily generalized seizures in mesial temporal lobe epilepsy[J]. *Epilepsy Behav*, 2017, 70(Pt A): 259-264.
13. Abedi-Firouzjah R, Rostamzadeh A, Banaei A, et al. Exploring changes in thalamus metabolites as diagnostic biomarkers in idiopathic generalised epilepsy patients using magnetic resonance spectroscopy[J]. *Malays J Med Sci*, 2020, 27(1): 78-86.
14. Park HR, Choi SJ, Joo EY, et al. The role of anterior thalamic deep brain stimulation as an alternative therapy in patients with previously failed vagus nerve stimulation for refractory epilepsy[J]. *Stereotact Funct Neurosurg*, 2019, 97(3): 176-182.
15. Zhang Y, Jiang L, Zhang D, et al. Thalamocortical structural connectivity abnormalities in drug-resistant generalized epilepsy: a diffusion tensor imaging study[J]. *Brain Res*, 2020, 1727: 146558.
16. Chen PC, Baumgartner J, Seo JH, et al. Bilateral intracranial EEG with corpus callosotomy may uncover seizure focus in nonlocalizing focal epilepsy[J]. *Seizure*, 2015, 24: 63-69.
17. Lee CY, Tabesh A, Spampinato MV, et al. Diffusional kurtosis imaging reveals a distinctive pattern of microstructural alternations in idiopathic generalized epilepsy[J]. *Acta Neurol Scand*, 2014, 130(3): 148-155.
18. Musgrave J, Gloor P. The role of the corpus callosum in bilateral interhemispheric synchrony of spike and wave discharge in feline generalized penicillin epilepsy[J]. *Epilepsia*, 1980, 21(4): 369-378.
19. Malmgren K, Rydenhag B, Hallböök T. Reappraisal of corpus callosotomy[J]. *Curr Opin Neurol*, 2015, 28(2): 175-181.
20. Wieshmann UC, Milinis K, Paniker J, et al. The role of the corpus callosum in seizure spread: MRI lesion mapping in oligodendrogliomas[J]. *Epilepsy Res*, 2015, 109: 126-33.
21. Unterberger I, Bauer R, Walser G, et al. Corpus callosum and epilepsies[J]. *Seizure*, 2016, 37: 55-60.
22. Tanriverdi T, Olivier A, Poulin N, et al. Long-term seizure outcome after corpus callosotomy: a retrospective analysis of 95 patients[J]. *J Neurosurg*, 2009, 110(2): 332-342.
23. Brodovskaya A, Kapur J. Circuits generating secondarily generalized seizures[J]. *Epilepsy Behav*, 2019, 101(Pt B): 106474.
24. Tan Z, Long X, Tian F, et al. Alterations in brain metabolites in patients with epilepsy with impaired consciousness: a case-control study of interictal multivoxel H-MRS findings[J]. *AJNR Am J Neuroradiol*, 2019, 40(2): 245-252.
25. Xie F, Xing W, Wang X, et al. Altered states of consciousness in epilepsy: a DTI study of the brain[J]. *Int J Neurosci*, 2017, 127(8): 667-672.
26. 沈鼎烈, 王学峰. 临床癫痫病学[M]. 上海: 上海科技出版社, 2007. SHEN Dinglie, WANG Xuefeng. *Clinical epilepsy*[M]. Shanghai: Shanghai Science and Technology Press, 2007.
27. 张志强, 卢光明, 钟元, 等. 局灶性癫痫发作期的功能磁共振成像的研究[J]. 医学研究生学报, 2008, 21(11): 1164-1167. ZHANG Zhiqiang, LU Guangming, ZHONG Yuan, et al. Research on functional magnetic resonance imaging during focal epileptic seizures[J]. *Journal of Medical Postgraduates*, 2008, 21(11): 1164-1167.
28. 徐德辉. SEEG-射频毁损治疗难治性癫痫的临床价值[D]. 广州: 广州中医药大学, 2019. XU Dehui. The clinical value of SEEG-radio frequency damage in the treatment of refractory epilepsy[D]. Guangzhou: Guangzhou University of Chinese Medicine, 2019.
29. 刘晓燕, 吴逊. 临床脑电图学[M]. 北京: 人民卫生出版社, 2017. LIU Xiaoyan, WU Xun. *Clinical electroencephalography*[M]. Beijing: People's Medical Publishing House, 2017.
30. Cadged C, Deidda M, Mercurio G, et al. Cardiovascular modulation during vagus nerve stimulation therapy in patients with refractory epilepsy[J]. *Epilepsy Res*, 2010, 92(23): 145-152.

31. Zhou SY, Tong L, Song F, et al. Selective medial temporal volume reduction in the hippocampus of patients with idiopathic generalized tonic-clonic seizures[J]. *Epilepsy Res*, 2015, 110: 39-48.
32. 孙建奎, 屈宝华, 齐进兴, 等. 海马磁共振波谱分析在继发全面性发作癫痫患者诊断中的应用研究[J]. *中国实用神经疾病杂志*, 2017, 20(6): 34-36.
SUN Jiankui, QU Baohua, QI Jinxing, et al. Application research of hippocampal magnetic resonance spectroscopy in the diagnosis of patients with secondary generalized seizures[J]. *Chinese Journal of Practical Nervous Diseases*, 2017, 20(6): 34-36.
33. Bui AD, Nguyen TM, Limouse C, et al. Dentate gyrus mossy cells control spontaneous convulsive seizures and spatial memory[J]. *Science*, 2018, 359(6377): 787-790.
34. 王焕明, 胡飞, 陈俊, 等. 海马硬化型颞叶癫痫的外科治疗——附42例报告[J]. *癫痫杂志*, 2019, 5(3): 182-186.
WANG Huanming, HU Fei, CHEN Jun, et al. Surgical treatment of hippocampal sclerosing temporal lobe epilepsy: a report of 42 cases[J]. *Journal of Epilepsy*, 2019, 5(3): 182-186.
35. 李志涛, 尹绍雅, 岳伟, 等. 额叶孤立术治疗顽固性癫痫[J]. *中国神经免疫学和神经病学杂志*, 2017, 24(2): 123-128.
LI Zhitao, YIN Shaoya, YUE Wei, et al. Prefrontal isolated surgery for intractable epilepsy[J]. *Chinese Journal of Neuroimmunology and Neurology*, 2017, 24(2): 123-128.

本文引用: 史姣姣, 黄颖, 李永男. 局灶性进展为双侧强直-阵挛发作癫痫异常放电神经网络的研究进展[J]. *临床与病理杂志*, 2021. doi: 10.3978/j.issn.2095-6959.2021.

Cite this article as: SHI Jiaojiao, HUANG Ying, LI Yongnan. Research progress on the neural network of abnormal discharge in focal to bilateral tonic-clonic seizure[J]. *Journal of Clinical and Pathological Research*, 2021. doi: 10.3978/j.issn.2095-6959.2021.