

doi: 10.3978/j.issn.2095-6959.2021.09.037

View this article at: <https://dx.doi.org/10.3978/j.issn.2095-6959.2021.09.037>

· 临床病例讨论 ·

## 以“腹痛、肾功能损害”为主诉的鳃-耳-肾综合征 1 例

李卓颖<sup>1</sup>, 梅玫<sup>2</sup>, 申兵冰<sup>3</sup>

(1. 武警重庆总队医院肾内科, 重庆 400013; 2. 沙坪坝区人民医院肾内科, 重庆 400020;  
3. 陆军军医大学附属第一医院肾内科, 重庆 430038)

**[摘要]** 鳃-耳-肾(Brancho-Oto-Renal, BOR)综合征作为常染色体显性遗传类疾病, 其主要临床特点为外耳、中耳、内耳畸形, 并伴随传导神经性听力损失或感觉神经性听力损失, 常伴肾发育不良。由于该病的罕见和异质性, 该病常在除耳鼻喉外的临床科室导致诊治延误及缺陷患儿出生。本文报道1例以“腹痛、肾功能损害”为主诉收入肾脏科的中国BOR综合征少年患者及其亲属的临床资料和家族流行病学调查结果, 并复习BOR综合征的病因、诊治及预后, 为BOR综合征的早期防治提供参考。

**[关键词]** 腹痛; Branchio-Oto-Renal综合征; 基因诊断

## Branchio-Oto-Renal syndrome with “abdominal pain and renal impairment” as the chief complaint: A case report

LI Zhuoying<sup>1</sup>, MEI Mei<sup>2</sup>, SHEN Bingbing<sup>3</sup>

(1. Department of Nephrology, Chongqing Armed Police Corps Hospital, Chongqing 400013; 2. Department of Nephrology, Shapingba District People's Hospital, Chongqing 400020; 3. Department of Nephrology, First Affiliated Hospital of Military Medical University, Chongqing 430038, China)

**Abstract** As a rare autosomal dominant inheritance disease, Branchio-Oto-Renal (BOR) syndrome is characterized by malformations of the external, middle, and inner ears, accompanied by conductive hearing loss and sensorineural hearing loss, and often accompanied by renal dysplasia. In other clinical departments except for otolaryngology, due to the rarity and heterogeneity of the disease, it often leads to delayed diagnosis and treatment, and the birth of defective infants. This article reports a Chinese adolescent patient with BOR syndrome who was admitted to the Department of Nephrology, with abdominal pain and renal impairment as the chief complaint. The clinical data and family epidemiological findings of the patient's relatives are also reported. The etiology, diagnosis, treatment and prognosis of BOR syndrome are reviewed in order to provide reference for the early prevention and treatment of BOR syndrome.

**Keywords** abdominal pain; Branchio-Oto-Renal syndrome; genetic diagnosis

收稿日期(Date of reception): 2020-09-17

通信作者(Corresponding author): 申兵冰, Email: sbbiceme1234@sina.com

基金项目(Foundation item): 重庆市卫生与计划生育委员会、重庆市科学技术委员会、重庆市科卫联合医学科研项目(2018MSXM123)。

This work was supported by Union Joint Medical Research Project of Chongqing Health and Family Planning Commission, Chongqing Science and Technology Commission, Science and Health, China (2018MSXM123).

鳃-耳-肾(Branchio-Oto-Renal, BOR)综合征<sup>[1]</sup>是一种罕见的常染色体显性遗传疾病。在19世纪早期, 医学家们就发现了一系列包含了耳、鳃、肾改变的、并具有家族遗传特征的病例。直到1975年, 学者Melnick首次详细报道了常染色体显性遗传性的鳃弓发育不良, 同时伴有耳前凹、杯状耳、混合性耳聋以及肾功能发育不良为临床典型表现的病例, 随后将其命名为Branchio-Oto-Renal综合征<sup>[1]</sup>。BOR综合征的致病相关基因已发现70多个, 但由于其罕见且临床表现异质性大, 常常出现误诊和漏诊。目前, 临床遵循的诊断标准是基于文献[2]提及的诊断BOR综合征的原则。相对于鳃弓发育不良、混合性耳聋等表型常常能在婴幼儿时期被发现, 肾发育不良的表型被早期发现的概率较小。即使部分肾发育不良患者被肾脏科医生发现, 也往往会忽视其他系统的表现, 仅以“先天性肾发育不良”随访, 延误了对BOR综合征的诊断, 从而导致带有同样缺陷的患儿出生<sup>[3]</sup>。本文报道1例以“腹痛、肾功能损伤”为主诉的BOR综合征患者的临床资料, 并进行文献复习, 以为BOR综合征的诊治提供一些新见解。

## 1 临床资料

患者, 男, 15岁, 因“双侧间断腰痛1年, 肌酐升高伴腹痛6个月”入院。既往史: 患者10年前体检发现左肾缩小, 考虑发育所致未予诊治; 7年前发现听力障碍, 无耳毒性药物及噪音接触史, 行相关检查后在永川区人民医院给予安听器; 1年前出现间断腰痛; 因腰痛伴腹痛加重于2019年4月13日在西南医院就诊, 行肾脏核素检查提示: 1)左肾血供及肾小球滤过功能降低, 右肾血供及肾小球滤过功能正常; 2)左肾偏小, 双上尿路引流通畅, 生化检查示肌酐116.5  $\mu\text{mol/L}$ 、尿酸512.0  $\mu\text{mol/L}$ 。为求进一步治疗以“慢性肾功能不全、腰痛待查”收入陆军军医大学第一附属医院肾脏内科。家族史: 患者父亲身体欠佳, 外耳畸形跟患儿类似, 听力下降; 患者爷爷健在, 患有慢性阻塞性肺疾病, 余无不适, 奶奶去世, 病因不详。本研究已征得患者及其父母知情同意, 并签署知情同意书, 获得陆军军医大学第一附属医院医学伦理委员会批准。

### 1.1 体格检查

生命体征平稳, 体重41.9 kg, 体温36.6  $^{\circ}\text{C}$ ,

心率90  $\text{min}^{-1}$ , 收缩压(systolic blood pressure, SBP)/舒张压(diastolic blood pressure, DBP) 103/50 mmHg(1 mmHg=0.133 kPa), 神志清楚, 精神反应可, 吐词较清, 双侧外耳廓外形畸形, 左侧听力障碍, 右侧已佩戴助听器, 需大声说话才能沟通交流。上腹部剑突下轻度压痛, 腹软, 无反跳痛及肌紧张, 肾区无叩击痛, 四肢无畸形。辅助检查为实验室检查项目, 具体见表1。

表1 实验室检查项目

Table 1 Laboratory inspection items

变量	治疗前
血红蛋白	121 g/L
尿蛋白定量	1 118 mg/24 h
尿酸	520 $\mu\text{mol/L}$
肌酐	108.5 $\mu\text{mol/L}$
$\beta$ 2微球蛋白	3.10 mg/L
尿蛋白质	3+
自身抗体谱	(-)
ANCA谱	(-)
抗中性粒细胞胞质抗体	(-)
甲状腺功能	(-)
乙肝	(-)
输血前ICT	(-)
凝血分析	(-)
免疫球蛋白	(-)
C反应蛋白	(-)
C3	(-)

### 1.2 影像学检查

患者超声心动图、腹部彩超未见异常。双肾及肾血管彩超提示双肾偏小、双肾实质回声增强, 双肾血流超声未见明显异常。腹部CT平扫提示胃内大量食物残渣潴留; 左肾体积缩小; 肠系膜脂肪间隙模糊, 多发淋巴结显示炎性改变可能; 盆腔少量积液。肝胆胰脾门静脉未见明显异常。无痛胃镜检查后提示慢性胃炎。耳部影像学检查: 颞骨CT提示左侧外耳道异常, 双侧鼓膜增厚。耳蜗水成像经MRI平扫, 可见双耳发育畸形, 双侧面听神经脑池段欠佳(图1)。

### 1.3 听力检查

纯音测听, 双耳传导性聋左耳气传导(air conduction, AC)20 dB, 骨传导(bone conduction, BC)80 dB, 右耳AC 15 dB, BC 75 dB; 左耳C型鼓室压图, 右耳A型鼓室压图。脑干诱发电位, ABR波间期正常, 波形分化较好, 潜伏期延长。

### 1.4 分子遗传学检查

该患儿听力障碍合并肾发育不良, 临床考虑BOR综合征。为明确诊断, 在患者及家属签署知情同意后, 分别采集患者及其父亲的外周血标本, 送重庆金域医学检验所进行遗传病全外显子组基因测序, 基因检测结果显示患者EYA1、PKD1和CLCNKB基因存在突变, 其中EYA1基因变异为致病变异, 属于剪接突变, 染色体位置为8q13.3, 以常染色体显性的方式遗传, 患者父亲是携带该突变基因的杂合子; PKD1基因变异为错义突变, c.9112C>T, (p.Pro3038Ser), 染色体位置为16p13.3, 以常染色体显性方式遗传, 其父亲未检测到, 尚不能明确其临床意义; CLCNKB基因变异为错义突变, c.280C>A, (p.Leu94Ile), 染色体位置为1p36.13, 以常染色体隐性方式遗传, 患者父亲携带该突变基因, 携带一个杂合变异并不足以引

起疾病发生。根据患儿临床表现、家族基因检测结果, 诊断为BOR综合征, EYA1基因为致病基因变异(表2、3, 图2)。

### 1.5 诊疗经过

对患者给予抑酸护胃等处理后, 患者消化道症状明显改善; 针对患者蛋白尿情况, 给予肾素血管紧张素系统抑制剂(renin angiotensin system inhibitor, RASi)治疗, 并予以非布司他降尿酸, 尿毒清颗粒降低肌酐, 稳定肾功能, 并纳入慢性肾脏病(chronic kidney diseases, CKD)管理系统随访。

### 1.6 随访

予RASi治疗后, 患者于2020年8月18日在重庆医科大学附属永川医院随访, 复查蛋白尿定量1 900 mg/24 h; 肾功能示肌酐106  $\mu\text{mol/L}$ , 尿酸540  $\mu\text{mol/L}$ 。患者随后于2020年9月18日在重庆医科大学儿童医院行耳颞部平扫+三维重建, 结果显示: 右侧前庭导水管稍扩张, 左侧前庭导水管稍明显; 双侧耳蜗发育不全可能, 建议MR内耳水成像检查, 以便评估是否有手术指征。患者家属了解后期相关费用后, 因经济困难暂时拒绝完善相关检查及进一步治疗, 目前患者听力较前无明显异常。

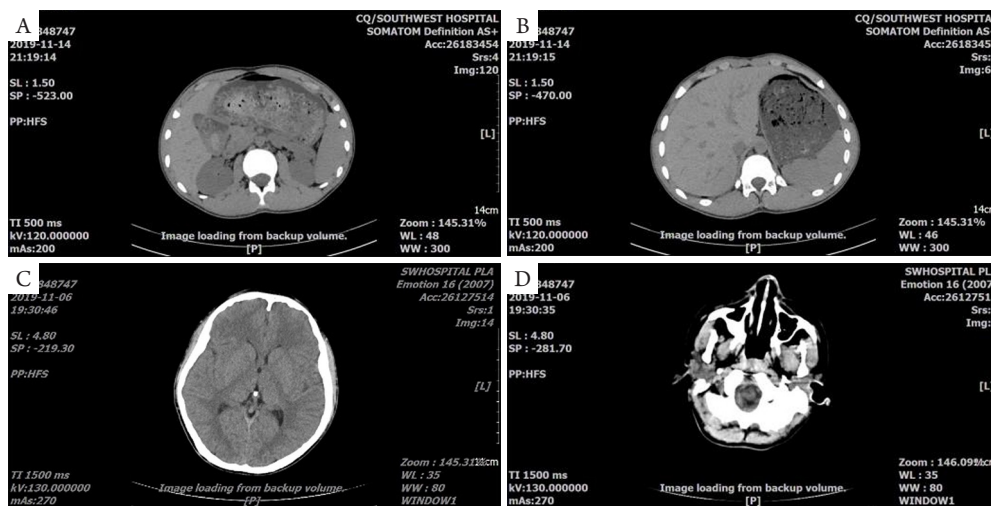


图1 影像学检查

Figure 1 Imaging examinations

(A, B)腹部CT提示胃内大量食物残渣潴留, 左肾体积缩小, 肠系膜脂肪间隙模糊, 多发淋巴结显示炎性改变可能, 盆腔少量积液; (C)颞骨CT提示左侧外耳道异常, 双侧鼓膜增厚; (D)耳蜗水成像经MRI平扫, 检查可见双耳发育畸形, 双侧面听神经脑池段欠佳。

(A, B) Abdominal CT suggested that a large amount of food residues were stored in the stomach, the volume of the left kidney was reduced, the mesenteric fat space was blurred. Multiple lymph nodes showed the possibility of inflammatory changes, and a small amount of pelvic effusion; (C) Temporal bone CT showed that the left external auditory canal was abnormal and bilateral tympanic membrane was thickened; (D) MRI plain scan of hydrography in cochlear showed binaural malformation and bilateral facial auditory nerve cisternal segment was not good.

表2 基因检测结果

Table 2 Results of gene detection

基因	染色体位置	参考序列	位置	cDNA水平	蛋白水平	状态	变异分类	父亲
<i>EYA1</i>	8q13.3	NM-000503	Exonn8	c.639+2>C	p.?	杂合	致病	杂合携带
<i>PKD1</i>	16p13.3	NM-001009944.2	Exon25	c.9112C>T	p.(Pro3038Ser)	杂合	意义未明	未检测到
<i>CLCNKB</i>	1p36.13	NL-000085.4	Exond4	c.280C>A	p.(Leu94Ile)	杂合	意义未明	杂合携带

检测结果：检测到基因变异，需结合临床。

Test results: genetic variation was detected, which should be combined with clinical practice.

表3 患者及其父亲致病基因表达

Table 3 Expression of pathogenic genes in the patient and his father

基因变异	遗传方式	患者父亲	患者儿子
<i>EYA1</i>	常染色体显性遗传	+	+
<i>PKD1</i>	常染色体显性遗传	-	+
<i>CLCNKB</i>	常染色体隐性遗传	+	+

+: 携带; -: 未携带。

+: carry; -: not carried.

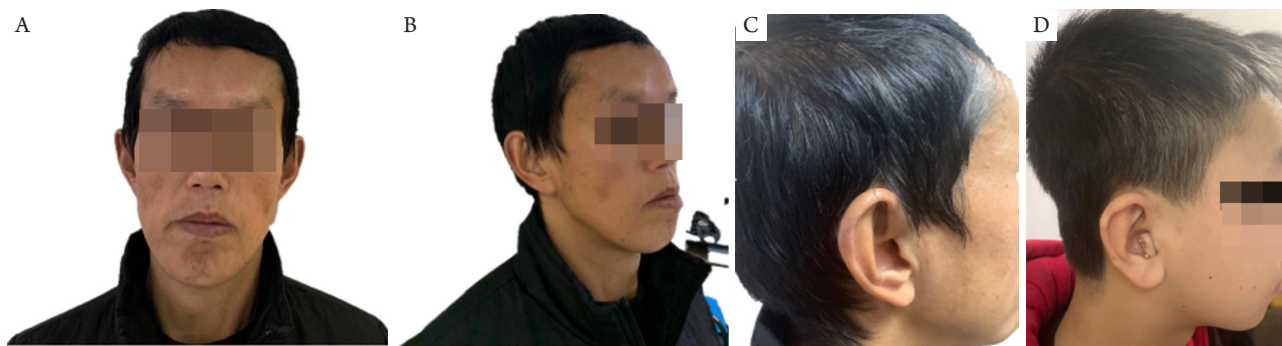

图2 患者父亲及本人头面部特征

Figure 2 Facial features of the father and patient

(A, B, C)患者父亲耳廓畸形; (D)患者耳廓畸形。

(A, B, C) The father's auricle deformity; (D) The patient's auricle deformity.

## 2 讨论

本例患者因持续腹痛就诊，门诊检查发现肾发育不良、肾功能异常转入肾脏科；随后经体格检查发现听力障碍，追问病史后发现了患者有肾脏、听力等损伤的病史及家族史。综合患者临床表现和家族史，拟诊BOR综合征，最后经基因检测确诊。该病例值得总结的经验教训有：1)患者听力障碍和肾发育不良已发现10年，曾分别于基层耳鼻喉科及肾脏科就诊，但基层医院未能做出

正确处置，说明目前我国基层医院对这一罕见病的认识不足，缺乏究根问底的意识，与不同专业之间的交流协作也不够。2)患者因腹痛起病，腹部CT平扫显示胃内大量食物残渣潴留，肠系膜脂肪间隙模糊，多发淋巴结显示炎性改变可能，盆腔少量积液。患者因消化道症状就诊并确诊BOR，但目前临床未见BOR相关消化道临床表型的报道<sup>[4]</sup>。该患者消化道症状时间较长，值得继续追踪消化道预后，并分析判断其与BOR的关系。3)对于遗传性疾病，由于患者携带的致病基因将

会通过后代的繁衍而继续遗传下去,给人口素质带来不可低估的危害<sup>[5]</sup>。因此,肾脏科如果发现“肾发育不良”患者,仅仅归结于“先天性”而不深究原因的话,有可能导致不良后果。如果我们能早期发现遗传性疾病,并有针对性地对危险妊娠进行产前诊断措施,就有可能避免缺陷患儿的出生。

BOR是少见的常染色体显性遗传类疾病,发病率约1:40 000<sup>[2]</sup>。BOR综合征以鳃器、耳、肾畸形,主要临床特征表现为耳前凹陷、听力受损、颈侧窦道、痰管出现囊肿畸形,还可伴发泪管狭窄、面瘫、耳廓畸形、前庭异常等情况。BOR综合征相关的基因有70余个,根据其编码蛋白质的功能,可以将其分为以下5类<sup>[4-5]</sup>:第1类是毛细胞的骨架蛋白,包括MYO7A和MYO15;第2类是Corti's器的结构蛋白,包括TECTA和COCH;第3类是耳蜗离子内环境的稳定因子,包括GJB系列和KCNQ4;第4类包括转录因子PAX3、MITF及EYA4;第5类为其他类,包括TMPRSS3或WFS1等。第1个BOR综合征相关基因EYA1于1997年被克隆,定位在8号染色体的长臂上。20%~25%的BOR综合征患者可以检测出这个基因的35种突变。EYA1基因属于EYA家族中重要的一员,EYA家族中因其特有的C端编码271个氨基酸的保守性较高的EYA结构域。EYA1基因编码的蛋白质对耳部的正常发育比较关键,具有基因剂量效应,但是需要达到一定的阈值才能够发挥正常的功能。EYA1基因为BOR综合征提供了更直接的方法,其突变检测目前已应用于临床<sup>[6]</sup>。

BOR综合征临床常见的耳异常表现主要为耳前存在瘘管、副耳、凹陷,耳廓存在耳轮发育不全以及杯状耳,外耳道存在狭窄、闭锁、弯曲等临床表现,中耳及内耳存在前庭导水管扩大、听骨链关节错位、半规管发育不全或缺失以及内耳道听力障碍表现<sup>[7]</sup>。鳃裂畸形的临床症状主要表现为单侧或双侧颈部胸锁乳突肌前缘中下1/3交界部位瘘管小凹或囊肿;肾畸形临床表现为肾畸形发育、肾功能不全、输尿管扩张、多囊肾等临床病症<sup>[8]</sup>。研究<sup>[6,9]</sup>显示:在BOR综合征中,88%的患者有听力障碍,73%的患者有耳前瘘管,60%的患者有鳃裂囊肿或瘘管、窦道,10%的患者肾功能发育不良。

在现有的临床BOR综合征研究中,确诊BOR综合征的临床标准主要有耳前瘘管、听力下降、耳廓畸形、肾功能发育不全、鳃瘘管。在以上

5项中,超过3项或存在家族史的均可确诊BOR综合征。Chang等<sup>[10]</sup>提出了新的BOR综合征诊断标准,认为可以将BOR综合征划分为主要、次要两类临床表现,其中主要临床表现包括耳前瘘管、听力下降、肾发育功能不良、鳃瘘管、耳廓畸形以及外耳道狭窄6项,剩余的临床表现均为次要表现,要达到超3项以上、2项主要和至少2项次要、1项主要和亲属家族史才可确诊BOR综合征。

对存在囊肿、窦道以及鳃裂窦管表现的BOR综合征患者,应当予以手术切除。对于并未感染的鳃裂窦管,手术切除难度不大,但针对窦管粘连周围组织反复感染的患者,行切除手术极易出现术后残留情况,必要时需要行区域化颈清扫术。针对并无任何症状的肾发育异常或BOR综合征临床症状轻微的患者,通常无需处理;针对严重肾畸形所致肾功能衰竭的患者,可采用肾移植或透析治疗。针对耳聋患者,可以选择适配助听器改善语言交流质量。Stratakis等<sup>[11]</sup>发现1例BOR综合征男性患者,其双耳传导性聋,听力受损达60 dB,经鼓室探查术,该患者存在右耳锤骨不活动,镫骨底板、长脚缺失,行卵圆窗重建治疗,术后2年听力由55 dB提升至15 dB,为治疗BOR综合征耳聋患者提供了治疗依据。

在BOR综合征治疗及预后方面,相关研究进展较少。有报道<sup>[11-13]</sup>应用血管紧张素转换酶抑制剂(angiotensin converting enzyme inhibitor, ACEI)可延缓肾功能进展。也有研究<sup>[14-15]</sup>提出若采用透析或肾移植治疗,在移植异体肾中,2%~6%移植后发生抗移植肾基底膜肾炎,致移植失败。BOR综合征患者及其家属也需对本病有一个比较清楚的了解和认识,这样就可以最大限度地进行家庭养护,配合医生进行治疗,从而达到最佳的治疗效果。通过临床准确诊断BOR综合征,在BOR综合征患者生育下一代时,对其进行针对性产前基因诊断和处理,避免缺陷患儿出生,达到优生目的,具有非常重要的社会意义。

综上所述,BOR综合征患者属罕见遗传病,漏诊可能导致缺陷患儿出生。相对于听力障碍、耳廓畸形,肾发育不良作为BOR综合征的重要表型早期更容易被忽略。因此,临床上应加强肾脏科医师对BOR综合征的诊断意识,当发现患者肾发育异常并伴有耳廓畸形、听力障碍等临床表现时,应当考虑本病,并及时进行分子遗传学分析,提高BOR综合征的诊断率,这对优生优育和提高人口素质具有重要意义。

## 参考文献

1. 温莹莹, 孙宇, 孔维佳. 重视基因诊断在鳃耳肾综合征中的应用[J]. 临床耳鼻咽喉头颈外科杂志, 2018, 32(16): 1226-1231.  
WEN Yingying, SUN Yu, KONG Weijia. Emphasizing the application of genetic diagnosis in Branchio-Oto-Renal syndrome[J]. Journal of Clinical Otorhinolaryngology Head and Neck Surgery, 2018, 32(16): 1226-1231.
2. 潘娴, 丁旭, 宋晓萌, 等. 鳃-耳-肾综合征一家系报告[J]. 中华口腔医学杂志, 2010, 45(12): 775.  
PAN Xian, DING Xu, SONG Xiaomeng, et al. A family report of Branchio-Oto-Renal syndrome[J]. Chinese Journal of Stomatology, 2010, 45(12): 775.
3. Morisada N, And KN, Iijima K. Branchio-Oto-Renal syndrome: comprehensive review based on nationwide surveillance in Japan[J]. *Pediatr Int*, 2014, 56(3): 309-314.
4. Basse F, Lacombe D, Abousleiman J, et al. Branchio-oto-renal syndrome. 4 cases in three families[J]. *Presse Med*, 1995, 24(18): 842-844.
5. David JJ, Shanbag P. Branchio-oto-renal syndrome presenting with syndrome of hyporeninemic hypoaldosteronism[J]. *Saudi J Kidney Dis Transpl*, 2017, 28(5): 1165-1168.
6. 王大勇. 常染色体显性遗传传导性耳聋家系基因鉴定及功能分析[D]. 北京: 中国人民解放军医学院, 2014.  
WANG Dayong. Genetic analysis of autosomal dominant transmission deafness[D]. Beijing: Medical College of the People's Liberation Army, 2014.
7. Chavan A, Shastri AR, Ross-Russell RI. Branchio-oto-renal syndrome with obstructive sleep apnoea[J]. *BMJ Case Rep*, 2012, 2012: bcr0320091719.
8. Senel E, Kocak H, Akbiyik F, et al. From a branchial fistula to a branchiootorenal syndrome: a case report and review of the literature[J]. *J Pediatr Surg*, 2009, 44(3): 623-625.
9. Fraser FC, Ling D, Clogg D, et al. Genetic aspects of the BOR syndrome--branchial fistulas, ear pits, hearing loss, and renal anomalies[J]. *Am J Med Genet*, 1978, 2(3): 241-252.
10. Chang EN, Menezes M, Meyer NC, et al. Branchio-oto-renal syndrome: the mutation spectrum in EYA1 and its phenotypic consequences[J]. *Hum Mutat*, 2004, 23(6): 582-589.
11. Stratakis CA, Lin JP, Rennert OM. Description of a large kindred with autosomal dominant inheritance of branchial arch anomalies, hearing loss, and ear pits, and exclusion of the branchio-oto-renal (BOR) syndrome gene locus (chromosome 8q13.3)[J]. *Am J Med Genet*, 1998, 79(3): 209-214.
12. Holzmüller M. Branchio-oto-renal syndrome (BOR syndrome). A dysplasia syndrome with branchial abnormalities, deafness and kidney disease[J]. *HNO*, 2000, 48(11): 839-842.
13. Rodríguez Soriano J. Branchio-oto-renal syndrome[J]. *J Nephrol*, 2003, 16(4): 603-605.
14. Kochhar A, Fischer SM, Kimberling WJ, et al. Branchio-oto-renal syndrome[J]. *Am J Med Genet A*, 2007, 143A(14): 1671-1678.
15. Jalil J, Basheer F, Shafique M. Branchio-oto-renal syndrome[J]. *J Coll Physicians Surg Pak*, 2014, 24(5): 367-368.

本文引用: 李卓颖, 梅玫, 申兵冰. 以“腹痛、肾功能损害”为主诉的鳃-耳-肾综合征1例[J]. 临床与病理杂志, 2021, 41(9): 2211-2216. doi: 10.3978/j.issn.2095-6959.2021.09.037

**Cite this article as:** LI Zhuoying, MEI Mei, SHEN Bingbing. Branchio-Oto-Renal syndrome with “abdominal pain and renal impairment” as the chief complaint: A case report[J]. *Journal of Clinical and Pathological Research*, 2021, 41(9): 2211-2216. doi: 10.3978/j.issn.2095-6959.2021.09.037